

KVARSITTANDE MJÖLKTÄNDER

Precis som människor har hundar och katter mjölk tänder. Vid åtta veckors ålder ska de vara utväxta. Mjölk tänderna byts succesivt ut mot permanenta tänder och vid cirka sex månaders ålder ska alla mjölk tänder vara ersatta av permanenta tänder. Ibland händer det att en eller flera mjölk tänder sitter kvar och det kallas persisterande (kvarsittande) mjölk tänder.

Orsak

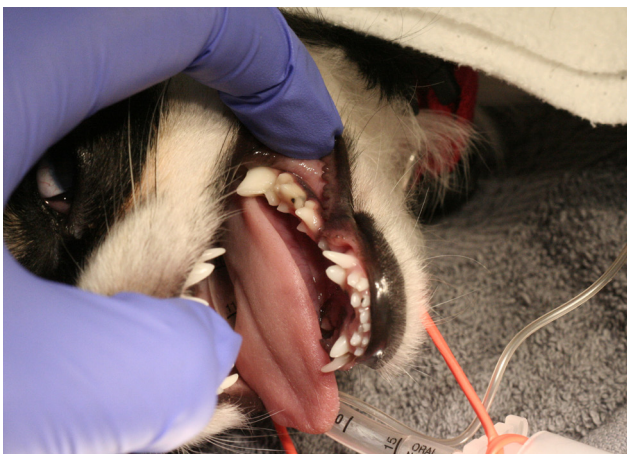
I samband med att den permanenta tanden växer ut börjar roten till mjölk tanden brytas ned. När permanent tanden är helt utvuxen brukar mjölk tandens roten vara nedbruten och då lossnar dess krona. Ibland bryts dock mjölk tandens rot inte ned utan mjölk tanden sitter kvar tillsammans med en fullt utvuxen permanent tand.

Inom vissa hundraser är det mycket vanligt att valparna inte tappar sina mjölk tänder. Eftersom problemet delvis är rasbundet verkar det finnas en ärftlig benägenhet för att inte tappa sina mjölk tänder. Persisterande mjölk tänder förekommer även hos katt men det är ett ovanligt problem.

Varför behöver man behandla kvarsittande mjölk tänder?

Det finns i huvudsak två skäl till att kvarsittande mjölk tänder behöver behandlas:

- De persisterande mjölk tänderna påverkar hur permanent tänderna växer ut vilket kan leda till smärtsamma bettfel för djuret.
- Tänderna hamnar för tätt, vilket gör att det fastnar mer plack på tänderna och att tänderna blir svårare att borsta rena. Plackansamlingar ökar risken för tand lossning (parodontit).



Hund som ömsar tänder. Normalt tillstånd under mjölk tand ömsning, men onormalt tillstånd hos en fullvuxen hund.

När ska man uppsöka veterinär?

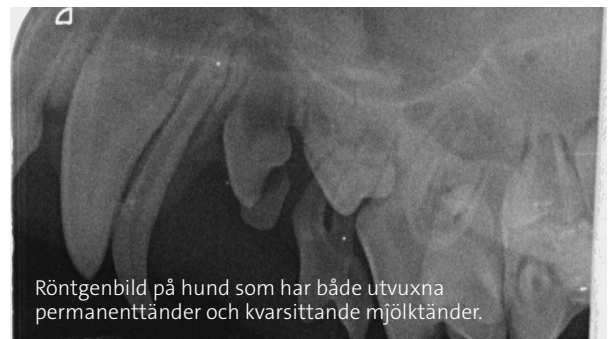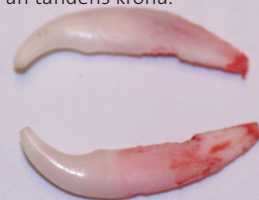Man ska alltid uppsöka veterinär om man ser att mjölk tänderna är på väg att orsaka ett bettfel. Om bettet är korrekt kan man vänta två veckor efter att permanent tänderna är helt utvuxna innan man bokar en tid hos veterinär. Om man väntar för länge med att uppsöka veterinär blir mjölk tand rötterna mer och mer fastvuxna i känen och därmed svårare att operera ut.

Behandling

Persisterande mjölk tänder som inte lossnar av sig själv behöver extraheras (opereras ut) under narkos. Att operera ut en mjölk tand kan vara avancerat eftersom mjölk tanden har långa och smala rötter som lätt går av, samt att man behöver vara försiktig så att permanent tandens rot inte skadas.

Det är viktigt att behandlingen inkluderar röntgenbilder, både innan och efter att man opererat ut mjölk tänder. Innan för att veta hur rötterna ser ut och hur de ligger i förhållande till varandra, och efter för att kontrollera att permanent tand rötterna är oskadda samt att inga rotrester finns kvar. Om mjölk tandens roten blir kvar har mjölk tand extraktionen inte varit till hjälp för valpen/kattungen med bettfel.

Utopererade mjölk tänder, notera att roten är mycket större än tandens krona.



Röntgenbild på hund som har både utvuxna permanent tänder och kvarsittande mjölk tänder.

Prognos

I normalfallet läker munnen snabbt efter en mjölk tand extraktion. Efter en vecka brukar munnen vara helt läkt och djuret kan bära och bita som vanligt igen.